

Transparenz eines digitalen Behandlungskonzeptes für alle Beteiligten

Autoren _Dr. Dr. Rainer Fangmann, MSc, ZTM Fabian Zinser, ZT Martin Holz

Als Eingriff in das biologische System bedarf jede Zahnversorgung einer guten Vorausplanung. Je umfangreicher die Zahnversorgung, desto wichtiger ist eine zielgerichtete und patienten-individuelle Vorausplanung. Im Weiteren ist die Nachhaltigkeit einer Versorgung für den Patienten als auch für das Behandler-team sehr wichtig.

Fallbeschreibung

Der Patient ist männlich und 54 Jahre alt. Der Oberkiefer ist zahnlos bei Zustand nach Sinuslift beid-seits vor vier Jahren alio loco. Im Unterkiefer bestand eine Restbeziehung von 44, 43, 42 und 41 (Abb. 1). Der Zustand dieser Restbeziehung ließ die Ein-beziehung in eine neue prothetische Planung und Versorgung nicht zu. Die Wünsche des Patienten waren eine festsitzende Versorgung im Unterkiefer möglichst als Sofortversorgung, da dieser geschäftlich weltweit im direkten Kundenkontakt steht. Im Oberkiefer bestand der Wunsch nach einer gau-menfreien ästhetischen Lösung. Weiter waren dem Patienten die Nachhaltigkeit der Versorgung und die Wirtschaftlichkeit sehr wichtig.

positionierung nach distal ausgedehnt und der ortsständige Knochen so optimal ausgenutzt. Da noch eine Restbeziehung bestand, konnte nach 3-D-Darstellung des Unterkiefers auf eine zahngetrage Bohrerschablonenplanung zurückgegriffen werden.

Implantate sind hohen Kräften ausgesetzt und müssen eine gute Osseointegration zeigen, insbesondere bei einer Sofortversorgung. Diese Faktoren sind bei der Wahl von Implantaten mit kleinem Durchmesser, die bei mangelndem Knochenangebot in vertikaler Richtung zur Anwendung kommen mussten, besonders wichtig. Somit fiel die Wahl auf das Straumann® System mit dem innovativen Material Roxolid®. Die Titan-Zirkonium-Legierung (ca. 85% Titan und ca. 15% Zirkonium)¹ ist stabiler als reines Titan und zeichnet sich durch herausragende Osseointegrationseigenschaften^{2,3,4} aus, speziell in der Ausführung mit der hydrophilen SLActive® Oberfläche. Dieses ist in zahlreichen prä-klinischen⁵ und klinischen Studien⁶ demonstriert worden.

Bei der Wahl der Planungssoftware wurde der Schwerpunkt auf einen fast durchgehenden digitalen

Wahl der digitalen Tools und des Implantatsystems

Im Unterkiefer wurde dem Patienten eine Planung mit divergierenden Implantaten nach dem Malo-Prinzip vorgestellt (Abb. 2). Die prothetische Unter-stützungsfläche wird durch die schräge Implantat-

Abb. 1 _ Unterkiefer – Ausgangssituation.

Abb. 2 _ Implantatplanung nach Malo-Prinzip.

Abb. 3 _ coDiagnostiX™ iPad® App.

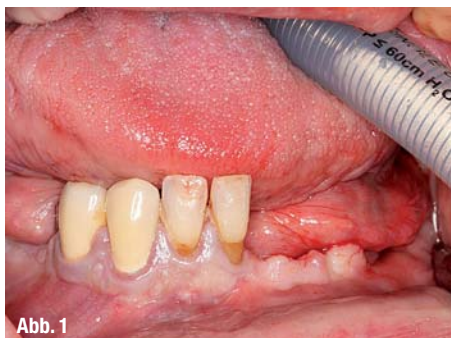

Abb. 1

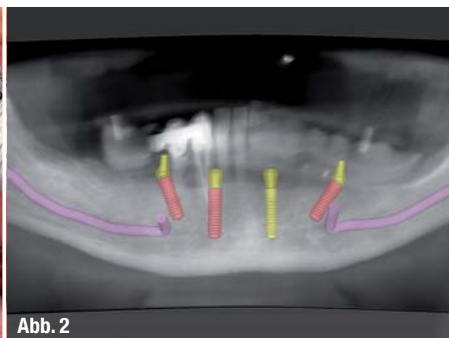


Abb. 2

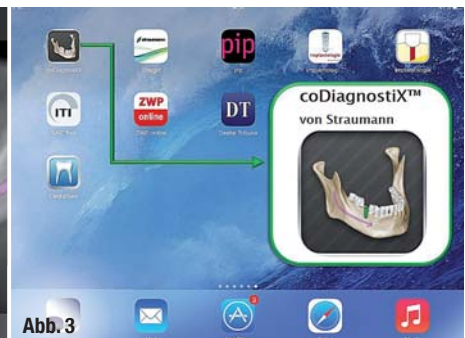

Abb. 3

Abb. 4_ Scanschablone mit templiX-Referenzplatte und drei Referenzstiften.

Abb. 5_ Verschraubte Sekundärteile.

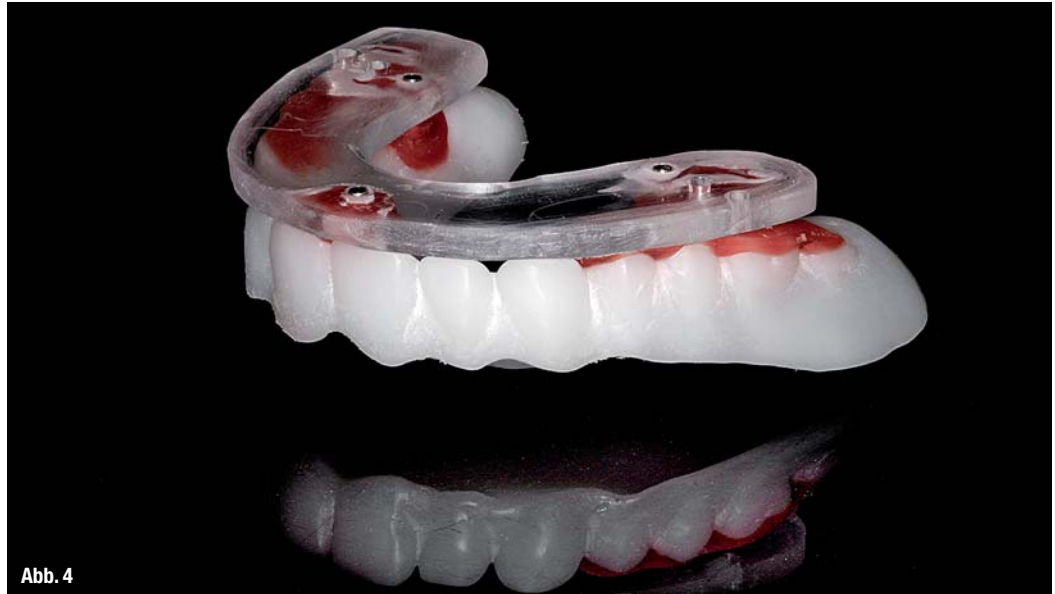

Abb. 4

Workflow gelegt, der die Kommunikation mit dem Patienten und dem überweisenden Zahnarzt zulässt, ohne dass die Kommunikationspartner vor Ort sind. Somit musste das Planungsprogramm als Bedingung die einfache Verwendung auf einem Tablet-PC zulassen. Die Wahl fiel auf das coDiagnostiX™-Programm, die coDiagnostiX™ iPad® App (Abb. 3) und deren interaktive Kommunikationsplattform caseXchange™. Dieses ermöglicht die nahtlose Kommunikation zwischen dem überweisenden Zahnarzt, dem Dentallabor und dem Patienten. Somit lag die Behandlungsplanung wahrhaftig in gemeinsamen Händen und es konnte sichergestellt werden, dass alle Erwartungen des Patienten, der nicht immer in der Behandlerpraxis aus beruflichen Gründen vor Ort sein konnte, und

überweisenden Zahnarztes berücksichtigt wurden. Zudem bietet coDiagnostiX™ einen Workflow für die geführte Chirurgie und integriert damit sowohl den Entwurf als auch die Herstellung von Bohrschablonen und Prothetik. Die 3-D-Volumendaten aus dem DVT-Gerät konnten mit einem Oberflächenscan in coDiagnostiX™ kombiniert werden. Somit wird die Integration von präoperativen und prothetischen Daten ermöglicht. Der Export präoperativer Planungsdaten aus coDiagnostiX™ erlaubt die Konstruktion analoger wie digitaler Bohrschablonen und der entsprechenden Sofortprovisorien und



Abb. 5

Abb. 6a_ 3-D-Planung mit Schablone und Bohrhülsen – Implantatachsen zueinander.

Abb. 6b_ 3-D-Planung ohne Schablone und Bohrhülsen – Darstellung des zu reduzierenden Knochenvolumens.

Abb. 7a_ Vestibuläre Ansicht der geplanten Implantate mit Bohrschablone.

Abb. 7b_ Vestibuläre Ansicht der geplanten Implantate mit Abutments.

Abb. 8_1_ Unterkieferbohrschablone – Lingualansicht.

Abb. 9_2_ Unterkieferbohrschablone – Vestibuläransicht.

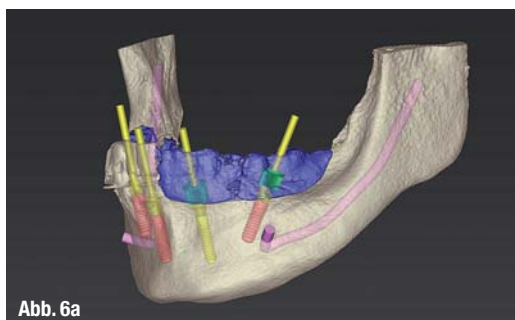


Abb. 6a

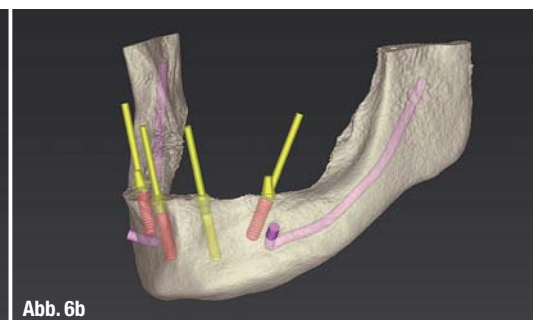


Abb. 6b

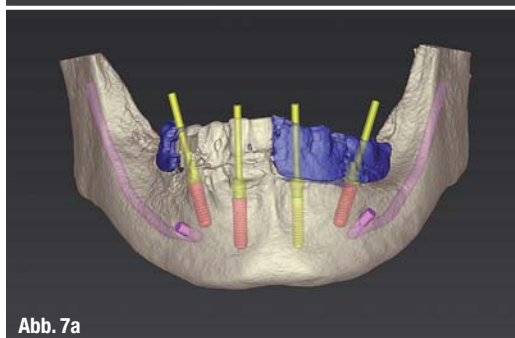


Abb. 7a

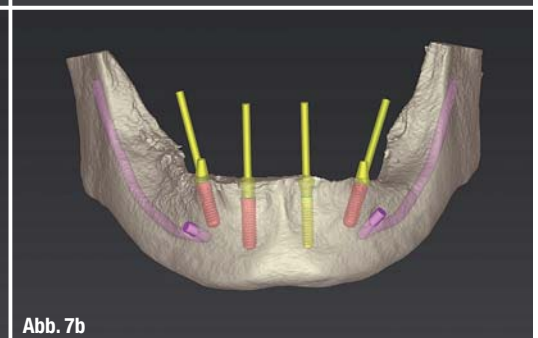


Abb. 7b

Welcome to the World of Functional Digital Dentistry

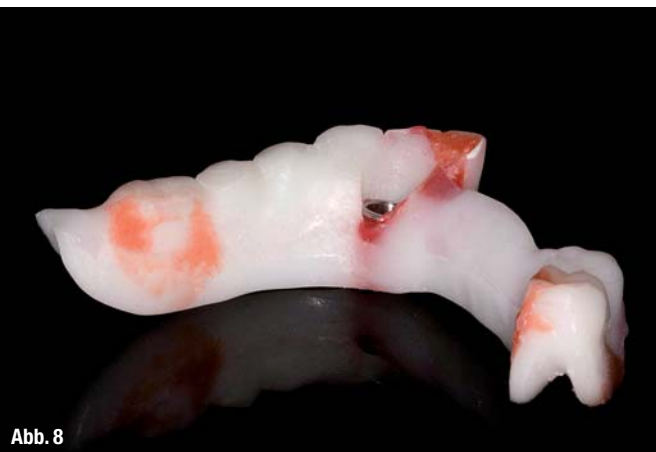

Abb. 8

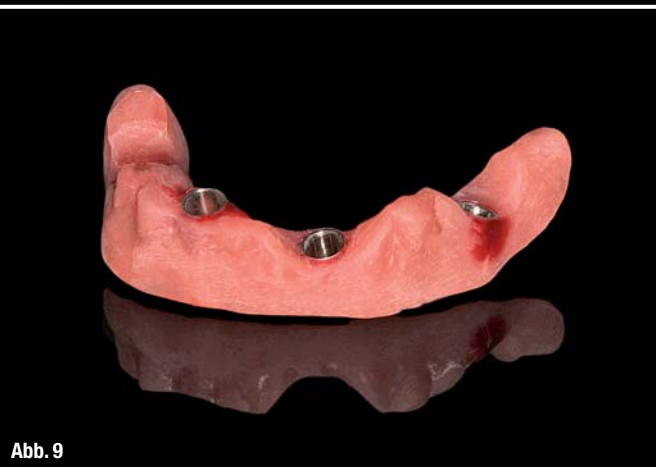
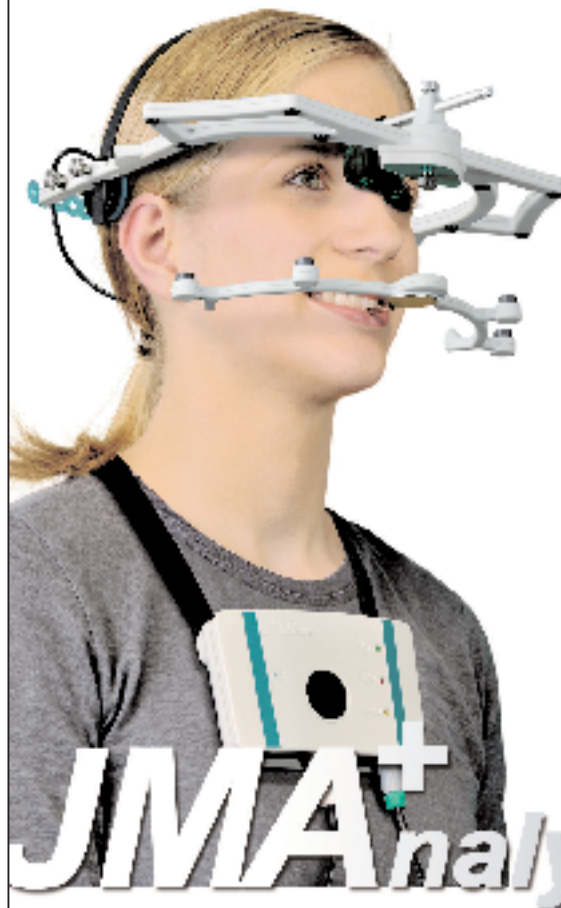
Abb. 9

deren Herstellung direkt durch das Labor vor Ort. Die rechtzeitige und problemlose Verfügbarkeit von Sofortprovisorien hilft dem Patienten, seine postoperative Lebensqualität wesentlich zu verbessern und wird dessen Zufriedenheit während der Behandlung fördern.

Planungsphase

Im vorliegenden Fall hat sich das Behandler-Team für einen „semidigitalen“ Weg entschieden. Es wurde das DVT mit einer radioopaken Kopie des vorhandenen Zahnersatzes, auch Scanprothese genannt, hergestellt. Die Scanprothese oder -schablone (Abb. 4) wurde mithilfe der templiX-Referenzplatte, die drei Referenzstifte fixiert, mit dem gonyX-Tisch verbunden, um die Verbindung der digitalen Implantatplanung mit der Bohrschablonenherstellung zu gewährleisten. In der coDiagnostiX-Software lassen sich nun unter Berücksichtigung der gewünschten Prothetik die optimalen Implantatpositionen bestimmen. Die Sekundärteile für das angestrebte „Malo-Konzept“ sind mit einer Angulierung von 17° sowie 30° (Abb. 5) erhältlich, auch hier ist die Software eine große Hilfe, da die Implantatachsen exakt zueinander vermessen werden können (Abb. 6a und b). Bei der virtuellen Implantation in der Software wurde auch die Reihenfolge der zu setzenden Implantate



JMA⁺analyser



Das zebriX Kieferregistriersystem **JMA⁺** erfasst schnell, berührungslos und präzise alle Bewegungsfreiheitsgrade des Unterkiefers. Bei funktionellen Voruntersuchungen können Diskoordinationen und Bewegungs-limitationen sowie eine optimale Kieferrelation bestimmt werden. Zur Kauflächengestaltung stellt das System die Einstellwerte virtueller Artikulatoren für CAD/CAM zur Verfügung. Mit dem zebriX Kopplungslöffel wird die Relation virtueller Zahnflächen und digitaler Volumendaten zum Unterkiefersensor hergestellt.

zebris

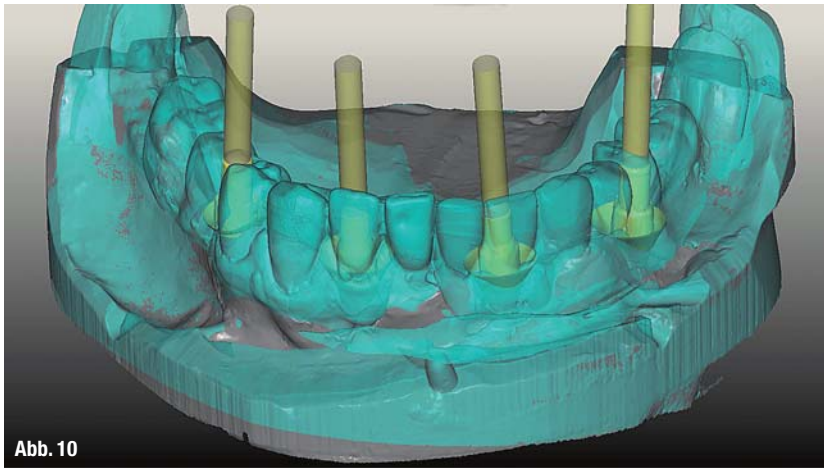


Abb. 10

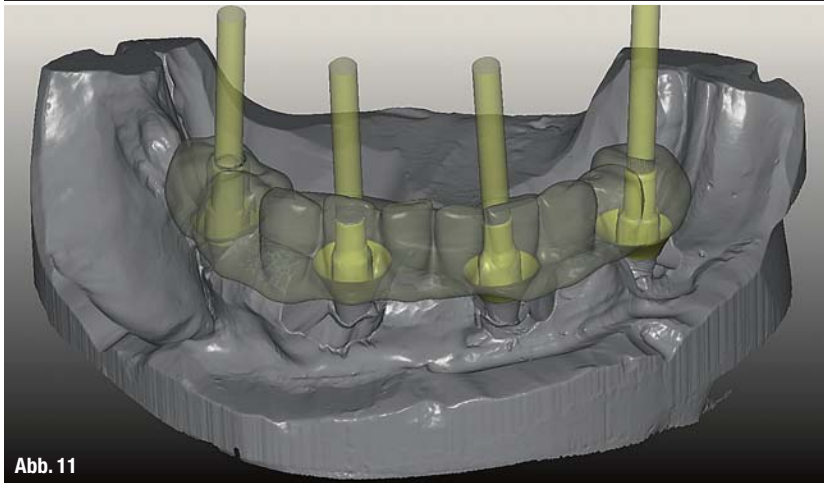


Abb. 11

Abb. 10 Digitalisiertes Meistermodell, gematcht mit digitalisiertem Zahnersatz.

Abb. 11 Digital designedes Provisorium.

festgelegt, da aufgrund der zu entfernenden Restbeziehung zwei Operationsschablonen für den Unterkiefer benötigt wurden, um zu jeder Zeit eine optimale Fixierung dieser zu gewährleisten. Nach der Definition des Tiefenanschlages des Hülsensystems gibt die Software die Koordinaten für den Techniker und ein OP-Protokoll aus.

Digitales Provisorium

Nach Abschluss der chirurgischen und prothetischen Planung des Ober- und Unterkiefers erfolgte die Ausgabe des Planungsprotokolls. Neben einer bebilderten Ansicht der geplanten Implantate

(Abb. 7a und b) erhält das Labor auch die genauen Einstellparameter für den gonyX-Koordinatentisch. Mithilfe dieses Tisches ist es dem Labor möglich, die Implantatplanung präzise in einer Bohrschablone umzusetzen. Hierfür wird die für die DVT-Aufnahme angefertigte und in coDiagnostiX gematchte Scanschablone durch Bohrungen mit exakten Winkel- und Tiefenangaben zur Bohrschablone umgearbeitet. Im letzten Arbeitsschritt werden die Guided Surgery Titanhülsen in die Bohrschablone einpolymerisiert, die dem Chirurgen intraoperativ sowohl das Aufbereiten des Implantatstollens als auch das Inserieren des Implantates mit Tiefenstopp ermöglichen. In diesem Fall wurde für den Oberkiefer eine schleimhautgetragene Bohrschablone angefertigt. Im Unterkiefer entschied sich das Team schon während der Planungsphase für ein OP-Protokoll mit zwei Bohrschablonen. Die Fixierung der ersten Bohrschablone sollte über das noch vorhandene Restgebiss erfolgen (Abb. 8), wohingegen die zweite Bohrschablone (Abb. 9) nach Extraktion der noch vorhandenen Zähne über die bereits vorhandenen Bohrstellen refixiert werden sollte.

Nach Fertigstellung der Bohrschablonen im Ober- und Unterkiefer erfolgte im Unterkiefer eine Modell-OP zur Herstellung eines Sofortprovisoriums. Hierbei galt besonderes Augenmerk der implantatspezifisch korrekten Ausrichtung der Implantate im Modell und der deutlich sichtbaren Übertragung der nun definierten Indexierung auf die Bohrschablone. Dieser Arbeitsschritt stellt sicher, dass das Team aus Chirurg und Zahntechniker die während der Modell-OP festgelegte Indexierung der Laboranaloge auch intraoperativ auf Antrieb reproduzieren kann. Das so entstandene Meistermodell diente als Simulation der geplanten implantatprothetischen Versorgungssituation. Bevor dieses Meistermodell zur Fertigung des Provisoriums digitalisiert wurde, erfolgte die Radierung der gingivalen Verhältnisse. Dies war zwingend notwendig, da intraoperative eine Reduktion des Kieferkammes geplant war. Das digitalisierte Meistermodell mit den aufgeschraubten Prothetikteilen wurde in der CAD-Software (Modellier, Zirkonzahn) mit einem

Abb. 12a Provisorium auf dem Meistermodell.

Abb. 12b Provisorium in basaler Ansicht im Fixierungsschlüssel gegen den Oberkiefer.

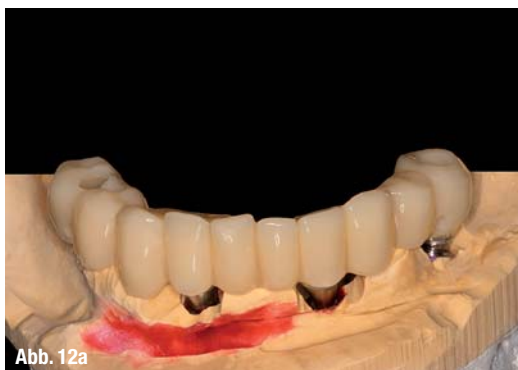

Abb. 12a

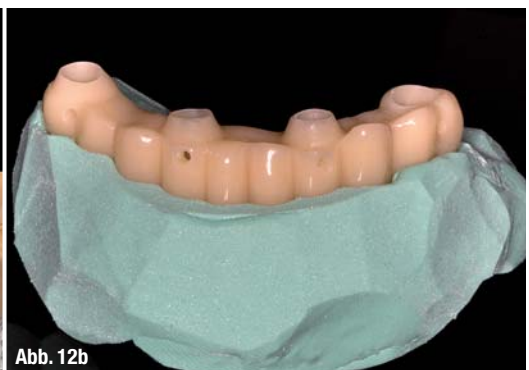

Abb. 12b

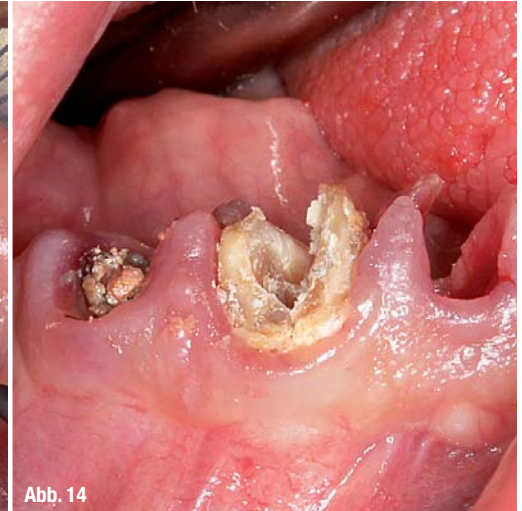
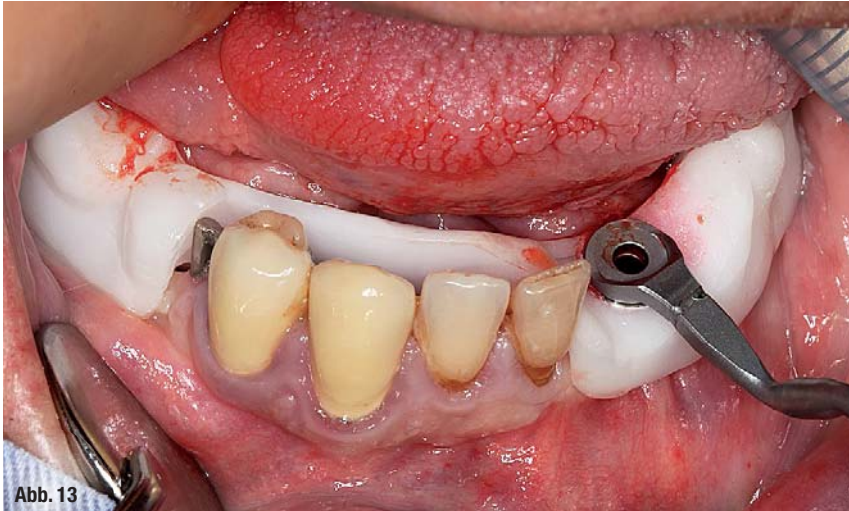


Abb. 13

Abb. 14

Abb. 13_ Erste Unterkieferbohrschablone in situ mit Bohrlöffel.

Abb. 14_ Zustand bei Entfernung der Restbezahnung.

Abb. 15a_ Schaffung des Bohrstollens 044 mit dem zweiten Bohrer.

Abb. 15b_ Schaffung des Bohrstollens 044 mit dem dritten Bohrer.

Abb. 16_ Insertion des Straumann® Guided Bone Level Implantats in Regio 044.

Situationsmodell gemacht (Abb. 10). Dieses Situationsmodell diente dem Zahntechniker als Gestaltungsvorlage bei der Erstellung des Provisoriums (Abb. 11). Neben der nahezu exakten Kopie der ästhetischen Ausgangssituation wird so auch die Bisslage und -höhe übernommen. Im Anschluss an den Designprozess erfolgte die Fertigung des Provisoriums (Abb. 11 und 12) auf einer Fünf-Achs-Simultan-Fräsanlage (M5, Zirkonzahn) unter Verwendung eines Hochleistungskunststoffes (Temp Premium, Zirkonzahn). Zeitgleich wurde für den Oberkiefer eine totale Immediatprothese angefertigt. Die prothetischen Retentionskappen wurden zur Vergrößerung der Oberfläche mit 120 µ Aluminiumoxid bestrahlt.

wurde die zweite Schablone mit sämtlichen vier Hülsen eingesetzt. Über die Schablonen-Fixationsstifte wurde die Bohrschablone refixiert. Es folgte die Schaffung des Bohrstollens in Regio 042. Nach

Behandlungsablauf

In Allgemeinanästhesie erfolgte zunächst die zusätzliche Gabe eines typischen Infiltrationsanästhetikums. Intravenös wurde unmittelbar präoperativ das Antibiotikum Clindamycin 600 mg gegeben. Zunächst wurde der Mukoperiostlappen typischer Art und Weise im linken Quadranten abgehoben. Es wurde die erste Bohrschablone mit den integrierten Bohrhülsen in Regio 034 und 032 eingesetzt (Abb. 13), die über die Lingualfläche der Zähne fixiert wurde. Danach erfolgte die Umsetzung des Straumann® Hülse-in-Hülse-Konzeptes. Der Zylinder des Bohrlöffels wird in die an der Bohrschablone fixierte Hülse (Ø 5 mm) in Regio 034 und 032 eingeführt. Für jeden Bohrerdurchmesser (Ø 2,2 mm, Ø 2,8 mm und Ø 3,5 mm) ist ein entsprechender Bohrlöffel erhältlich. Jeder Bohrlöffel besitzt an seinen Enden Zylinder unterschiedlicher Höhe (Höhe von +1 mm und von +3 mm), die entsprechend dem chirurgischen Protokoll zur Anwendung kommen. Es wurden die Bohrstollen protokollgemäß aufbereitet. Danach wurde die Restbezahnung vorsichtig entfernt (Abb. 14) und die Mukoperiostlappenpräparation erweitert. Nun

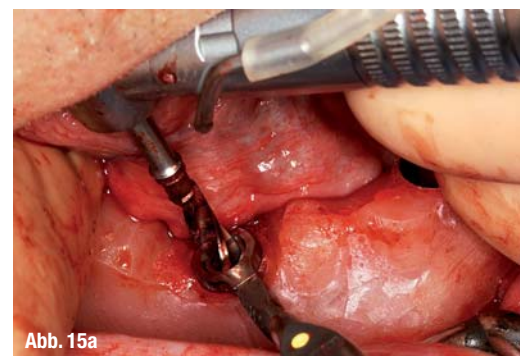


Abb. 15a

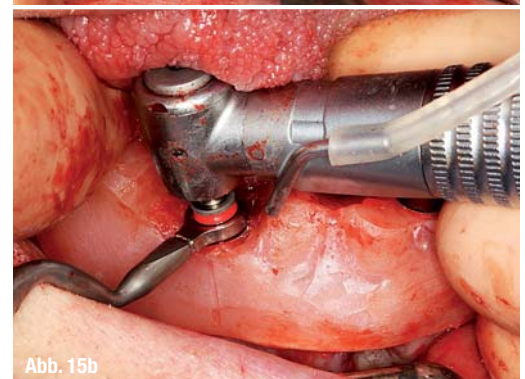


Abb. 15b

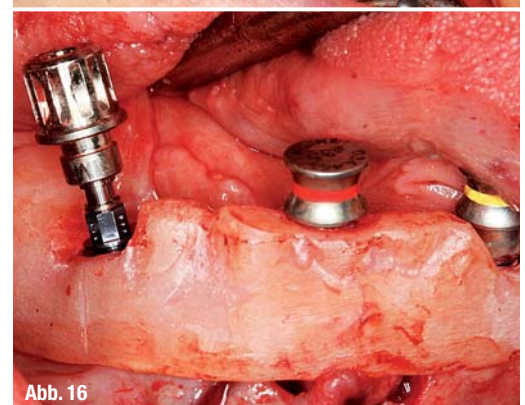


Abb. 16

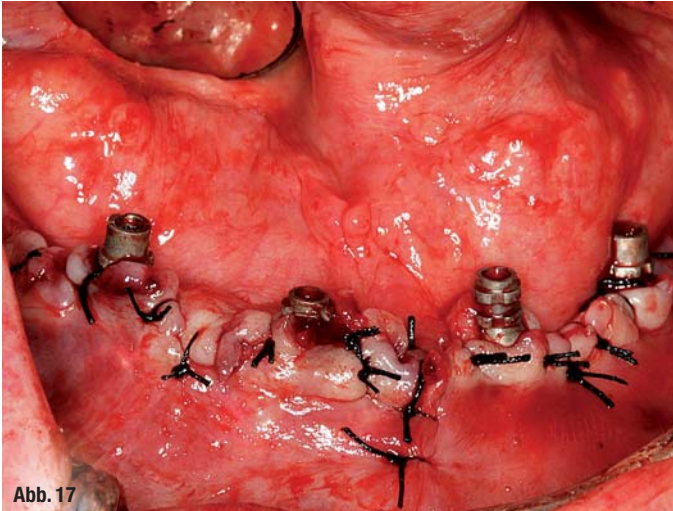


Abb. 17

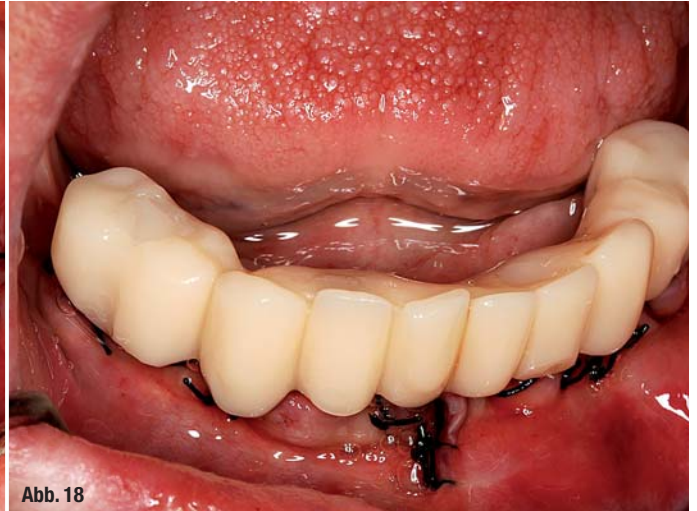

Abb. 18

Umsetzung des Schablonen-Fixationsstiftes von Regio 034 nach 042 wurde das Straumann® Guided Bone Level Implantat gemäß Planungsprotokoll inseriert. Im nächsten Schritt wurde der Bohrstollen in Regio 044 aufbereitet (Abb. 15a und b) und das divergierende Implantat Regio 044 (Abb. 16) eingebracht. Im Nachgang wurden dann die Implantate in Regio 032 und 042 gesetzt. Abschließend wurden sämtliche Endpositionen der Implantate anhand der Lasermarkierungen am Übertragungsteil betreffend ihrer orofazialen Ausrichtung exakt überprüft. Es wurden sämtliche Implantat-Übertragungsteile mit dem Halteschlüssel um das Achteck gekontert und das Übertragungsteil dann mithilfe der Ratsche gegen den Uhrzeigersinn gelockert und entfernt. In Regio 032 und 042 kamen Multi-Basis 0° Sekundärteile der Gingivahöhe 2,5 mm zur Anwendung. Die schräg gesetzten Implantate wurden mit Multi-Basis 25° Sekundärteilen versorgt in Erwartung der für April 2014 angekündigten Straumann® verschraubten Sekundärteile. Nach Einbringen der Sekundärteile und der dazugehörigen Retentionskappen erfolgte der typische Naht-Wundverschluss mit Einzelknopfnähten eines resorbierbaren Nahtmaterials (RESORBA Medical GmbH) (Abb. 17).

Die Oberkieferimplantation wurde ebenfalls mittels einer 3-D-Planung durchgeführt. Hier kam aber eine schleimhautgetragene Pilotbohrschablone zur Anwendung. Es erfolgte ein umfangreicher Knochenaufbau mit autogenem Knochen aus dem Operationsgebiet des Unterkiefers. Zudem wurden allogene Knochenspäne (Corti Flex/demineralisierte Knochenmatrix [DBM], Argon Medical) zur Abdeckung der fazialen Kieferhöhlenwand eingesetzt, die nach dem ersten Sinuslift, alio loco durchgeführt, nicht wieder ossär rehabilitierten, sondern sich bindegewebig verschlossen. Die Oberkieferrehabilitation wird im Weiteren nicht beschrieben, da hier ein konservatives Konzept mit einer Implantateinheilungszeit bis zu neun Monaten zur An-

wendung kam. Die Interimsversorgung wurde über eine Totalprothese realisiert.

Nachdem der Patient aus der Vollnarkose erwacht war, wurde der Interimszahnersatz eingegliedert und in Okklusion gebracht. In dieser Position wurden die Retentionskappen mit dem Sofortprovisorium über ein selbsthärtendes fluoreszierendes kaltpolymerisierendes Paste-Paste-Kartuschen-system (VOCO Struktur 2 SC/QM) fixiert. Anschließend wurde der Interimszahnersatz extraoral versäubert und in der Mundhöhle refixiert (Abb. 18). Die Schraubenkanäle wurden mit Kunststoff verschlossen. Abschließend erfolgte die radiologische Kontrolluntersuchung (Abb. 19).

Zusammenfassung

„Das Konzept der anguliert gesetzten (distalen) Implantate und anschließender funktionellen Sofortversorgung“⁷ ist ein Verfahren, das seine klinische Anwendbarkeit und Praxistauglichkeit bereits seit Jahren basierend auf verschiedenen Implantatsystemen gezeigt hat. Die heute möglichen digitalen Arbeitsabläufe vom DVT über die 3-D-Planungssoftware, den knochengetragenen Übertragungsschablonen und ihren in diesem Zusammenhang möglichen zahntechnischen Leistungen bieten den Patienten die Gelegenheit, mit nur einem präoperativen Behandlungstermin – nämlich der DVT-Aufnahme – und dem operativen Behandlungstermin die vollständige Rehabilitation. Die Vorteile dieses digitalen Workflows liegen darin, dass limitierende anatomische Strukturen erkannt werden können und damit Läsionen reduziert werden. Zudem kann das gesamte verbleibende Knochenvolumen bestimmt werden, wodurch es möglich wird, die für die spätere prothetische Rekonstruktion vorteilhafteste und günstigste Implantatposition dreidimensional zu finden. Es verkürzt sich die Operationsinvasivität und -zeit in der Hand des geübten Operateurs sowie der Zeitaufwand für die prothe-

Abb. 17_ Zustand nach Naht-Wundverschluss.

Abb. 18_ Postoperative intraorale Situation mit eingeschraubtem Provisorium.

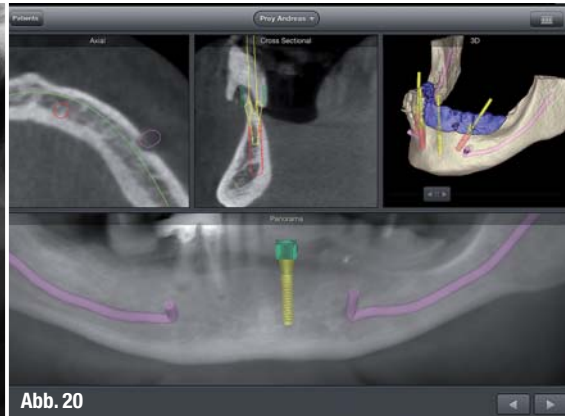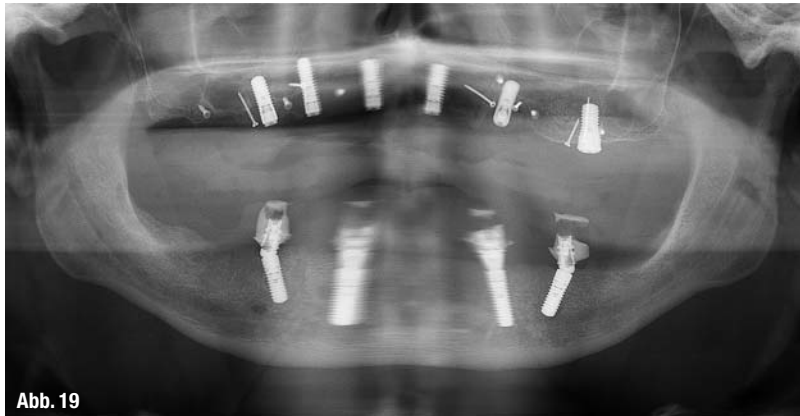








Abb. 19_ Postoperatives OPG.
Abb. 20_ Darstellung über
coDiagnostiX™ iPad® App.

tische Versorgung deutlich. Findet der chirurgische Behandlungsanteil in Allgemeinanästhesie statt, gilt für den Patienten tatsächlich die Redensart „Wasch mir den Pelz, aber mach mich nicht nass!“. Die resultierenden Vorteile sind vielfältig. Es ist ein einheitliches operatives Vorgehen ggfs. in Allgemeinanästhesie möglich. Es ergibt sich durch die digitale Planung eine gute Vorhersagbarkeit des Ergebnisses. Eine feststehende sofortbelastete Suprakonstruktion am Operationstag mit reduzierter Implantanzahl unter Vermeidung ausgedehnter aug-

mentativer Maßnahmen ist erzielbar. Folglich ist eine vollständige gesellschaftliche und vor allem berufliche Rehabilitation ab der ersten Minute postoperativ gegeben. Zudem kann der Patient und der überweisende Hauszahnarzt in der gesamten Planungsphase über die kostenlose coDiagnostiX™ iPad® App (Abb. 20) informiert und die vollständige Behandlungstransparenz schon in der Planungsphase gewährleistet werden. Insgesamt zeigt sich eine hohe Wirtschaftlichkeit bei guter Voraussagbarkeit.

_Kontakt
digital
dentistry

	<p>Dr. med. Dr. med. dent. Rainer Fangmann, MSc Implantologie Gesundheitszentrum St. Willehad Luisenstraße 28 26382 Wilhelmshaven Tel.: 04421 5066011 drfangmann@gmx.de www.Implantologie-WHV.de</p>	<p style="font-size: x-small;">Infos zum Autor</p> 
	<p>ZTM Fabian Zinser Zinser Dentaltechnik GmbH Rademoorweg 7 27612 Loxstedt Tel.: 04744 92200 fz@zinser-dentaltechnik.de www.zinser-dentaltechnik.de</p>	<p style="font-size: x-small;">Infos zum Autor</p> 
	<p>ZT Martin Holz Straumann GmbH 79111 Freiburg im Breisgau martin.holz@straumann.com www.straumann.com</p>	<p style="font-size: x-small;">Infos zum Autor</p>  <p style="font-size: x-small; margin-top: 10px;">Literaturliste</p> 