

Mehr als eine 35-jährige klinische Erfahrung in der Versorgung des zahnlosen Unterkiefers mittels Sofortbelastung bestehen heute seit der Erstpublikation durch Philipp Ledermann.¹ Die sofortbelastete Versorgung des zahnlosen Unterkiefers im Teamwork-Konzept über spezielle Aufbauten für prothetische Interimsversorgung und weichbleibende Unterfütterungsmaterialien ermöglicht dem Patienten eine unmittelbare prothetische Rehabilitation. Außerdem lässt dieses Konzept dem Patienten als auch dem prothetischen Implantologen alle Freiheiten bezogen auf die definitiven prothetischen Versorgungsmöglichkeiten. Der Patient erhält so erstmals die Möglichkeit der Beurteilung seiner definitiven Prothetik, bezogen auf die Abzugskräfte im Vorfeld der Versorgung, und dieses unter dem Aspekt einer ausgeprägten Wirtschaftlichkeit.

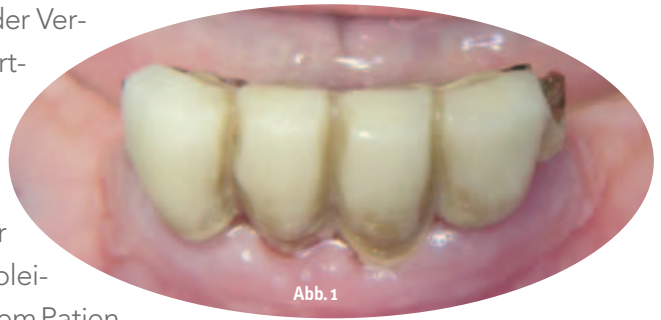

Abb. 1: Intraorale Situation präoperativ mit Restbeziehung.

MKG-Überweiser- Abutment für sofortbelastete Interimsversorgung

Autoren: Rainer Fangmann, ZÄ Cordula Picht

Der zahnlose Unterkiefer ist eine der ältesten und sichersten Indikationen für Implantate. Eine konventionelle Totalprothese ist meist eine unbefriedigende Lösung für den Patienten, zudem bedeutet sie eine erhebliche Einbuße an Lebensqualität. Eine Prothese liegt der Schleimhaut auf. Nur selten kann die Prothesenbasis die Prothese stabil lagern. Es kommt zu schmerzhaften Druckstellen und mit der Zeit zu einem immer geringer werdenden Halt der Prothese durch den zwangsläufigen Knochenabbau. Dieses ist oftmals der Beginn eines Teufelskreises. Auch wenn komplette Zahnlosigkeit vorliegt, kann mit Implantaten wieder ein fester Biss wie mit den eigenen Zähnen erreicht werden.

Mithilfe von Implantaten können Verankerungselemente, wie beispielsweise Magnet-,

Kugelkopf-, Locator-, Teleskop- und Stegversorgungen, für einen sicheren Zahnersatz sorgen.

Grundsätzlich galt und gilt der zahnlose, atrophische Kiefer, insbesondere der Unterkiefer, als klassisches Indikationsgebiet für implantatretinierten Zahnersatz, wobei die Verankerung von Implantaten bei insuffizientem Prothesenlager der Mandibula als absolute Indikation einzustufen ist.² Der zahnlose Unterkiefer ist die älteste Indikation für eine Sofortversorgung. Das Wort „Sofortversorgung“ steht dabei für die sofortige Versorgung der in der interforaminalen Unterkieferzone eingebrachten Implantate mit einem Zahnersatz, der zudem die Implantate auch sofortbelastet.

Es gibt in der Implantologie speziell für den zahnlosen Unterkiefer entwickelte Konzepte

der Sofortversorgung und -belastung, ausdrücklich für die Versorgung aus der Hand eines Behandlers. Um nur einige beispielhafte Konzepte zu nennen: Frialoc-System³ und SynCone-Konzept³ (Firma DENTSPLY Friadent), „All-on-Four“-Konzept³ der Firma Nobel Biocare und das „SKY fast & fixed“-Konzept der Firma Bredent GmbH & Co. KG. „Ein-Behandler-Konzepte“ geben eine prothetische Abschlussversorgung mit zum Teil eingeschränkter Wahlmöglichkeit für den Patienten vor. Diese Behandlungskonzepte finden nur bedingt Akzeptanz im Teamwork-Konzept zwischen chirurgischen und prothetischen Implantologen, wie dieses zwischen einem Mund-, Kiefer- und Gesichtschirurgen/Oralchirurgen und dem Hauszahnarzt stattfindet. Deshalb wurde ein spezielles Behandlungskonzept gesucht, das einerseits die Team-

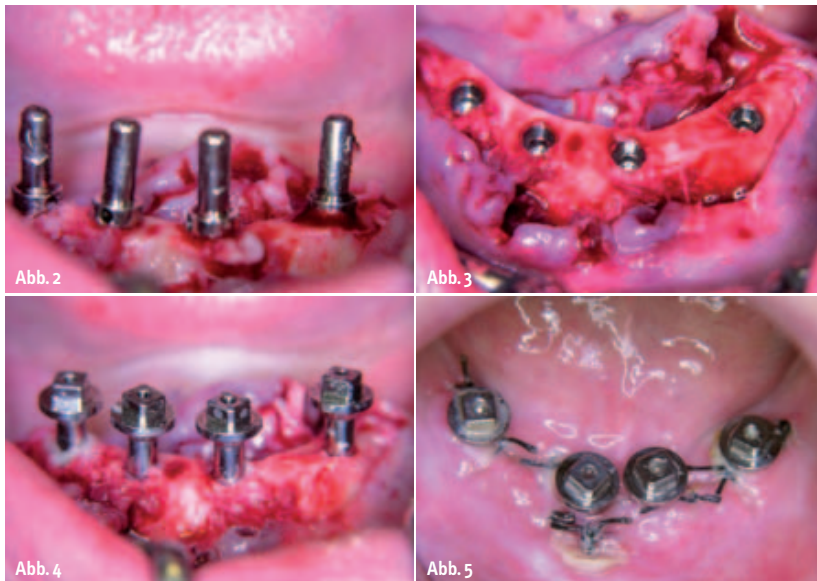


Abb. 2: Implantatbettvorbohrung mit Richtungsgebern. – **Abb. 3:** Insetierte ICX-templant® Implantate. – **Abb. 4:** Handfesteingebraachte MKG-Überweiser-Abutments. – **Abb. 5:** Zustand sieben Tage postoperativ.

work-Struktur nicht gefährdet und andererseits wichtige Faktoren bei der Prothetik der implantologischen Sofortversorgung und -belastung berücksichtigt. Dieses sind die sofortige primäre Verblockung und die Vermeidung der Mikro- und Makrobewegung in der Osseointegrationsphase der Zahnimplantate.

Das Prinzip lautet: Es müssen mindestens vier Implantate eingebracht werden, die miteinander verblockt werden. Durch diese Verblockung stabilisieren sich die Implantate gegenseitig und eine Rotationsbelastung, die besonders ungünstig während der Einheilung ist, wird dadurch ausgeschlossen. Der Vorteil für den Patienten besteht darin, dass er den Nutzen der Implantate sofort genießen kann, ohne die klassische Einheilungszeit von drei Monaten erst zu überbrücken. Als Einschränkung ist sicherlich eine Rücksichtnahme in der reduzierten Kaubelastung während Osseointegrationsphase der Implantate zu sehen.

Das Behandlungskonzept

Es wurde die transgingivale Einheilung mit Sofortbelastung über eine weichbleibende Unterfütterung der Unterkiefervollprothese, die von basal entsprechend zahntechnisch vorbereitet wurde, durchgeführt.

Die Vorgehensweise ist wie folgt: Die Implantation erfolgt in typischer Art und Weise (Abb. 1 bis 5). Nach dem Wundverschluss wird ein Alginat-Abdruck genommen. Es erfolgt die Modellherstellung (Abb. 6) und das Ausschleifen der Prothese basalseits (Abb. 7). Alternativ wird präoperativ eine Interimsprothese mit entsprechendem basalem Freiraum für die Aufnahme der MKG-Abutments hergestellt. Die Prothese wird mit dem weichbleibenden Unterfütterungsmaterial Ufi Gel SC (VOCO GmbH Cuxhaven) basalseits unterfüttert. Die Menge sollte derart dosiert sein, dass es möglichst zu keiner Überschussbildung kommt (Abb. 8). Die Prothese verbleibt für sie-

ben Tage in situ. Am 7. Tage erfolgen eine Wundkontrolle und ggfs. eine erneute Unterfütterung mit weichbleibendem Unterfütterungsmaterial, wenn die Prothese Druckstellen aufweisen sollte. Wird die Prothese vom Prothesenlager entfernt, bedarf es immer einer neuen Unterfütterung mit dem weichbleibenden Unterfütterungsgel. Der Patient kann die Prothese während der Einheilphase nicht selbstständig entfernen und wieder einsetzen. Bei diesem Prozedere kam es zu keiner Reizung der Schleimhaut im Bereich des Prothesenlagers. Am 14. Tag erfolgt die Nahtentfernung (Abb. 9, 10) mit erneuter Unterfütterung. Eine weitere Wundkontrolle und Erneuerung der Unterfütterung wird in der 6. postoperativen Woche durchgeführt. Ab der 10. postoperativen Woche ist die implantatprothetische Endversorgung durch den implantologischen Prothetiker möglich. Dieser kann vom Locator über eine Teleskoparbeit bis zum individuell gefrästen CAD/CAM-Steg jede prothetische Versorgung anwenden entsprechend den Wünschen des Patienten.

Der dargestellte Patientenfall wurde mit ICX-templant® Implantaten auf Locatoren® in klassischer Art und Weise zwölf Wochen nach Implantation versorgt (Abb. 11, 12). Dieses Implantatsystem weist nach dem Kenntnisstand der Autoren als einziges System am Markt einen speziell konstruierten Aufbau auf, das MKG-Überweiser-Abutment, das einen Gingivaformer mit einem zirkulären Unterschnitt zur Aufnahme für das weichbleibende Unterfütterungsmaterial aufweist (Abb. 13).

Auswertung der Behandlungsfälle

Es wurden 13 Patienten mit jeweils vier ICX-templant® Implantaten mit MKG-Überweiser-Abutment interforaminär versorgt. Es gab keinen Implantatverlust. Die Patientenklinen-

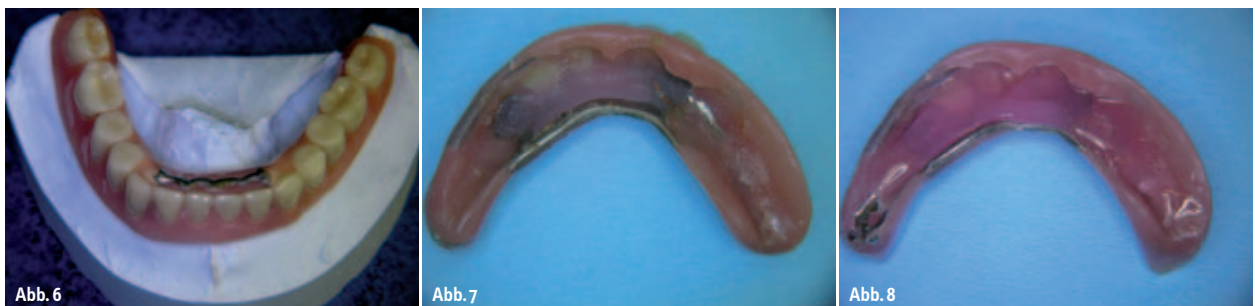

Abb. 6: Basal ausgeschliffene Prothese auf dem Modell. – **Abb. 7:** Ausgeschliffene Prothese von basalseits. – **Abb. 8:** Prothese mit dem weichbleibenden Unterfütterungsmaterial in der entsprechenden Applikationsmenge.

wies ein Durchschnittsalter von $66,98 \pm 7,62$ Jahre auf.

Bei den ICX-templant® Implantaten hatten 58 % der Implantate den Durchmesser 4,1 mm (Abb. 14). Zu 75 % wiesen die Implantate die Länge von 12,5 mm auf (Abb. 15). Das MKG-Überweiser-Abutment wird in zwei Höhen 5 mm und 7 mm angeboten. In Abhängigkeit vom Schleimhauttyp wird die Auswahl getroffen. In der nachuntersuchten Klientel kamen elfmal die Höhe 5 mm und zweimal die Höhe 7 mm zur Anwendung.

Sechs Monate nach der Implantatinsertion, das heißt drei Monate nach der

Locator®-Versorgung als definitive prothetische Rehabilitation, erfolgte eine weitere radiologische Kontrolle mittels Ortho-

pantomogramm. Es zeigte sich im Vergleich mit dem unmittelbar nach der Implantatsetzungen erstelltem Orthopantomogramm kein Knochenabbau am Implantat (Abb. 16).

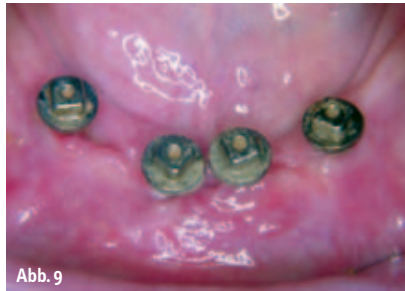

Abb. 9

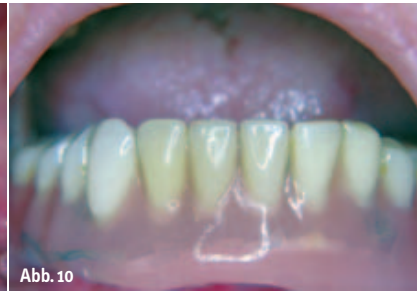

Abb. 10

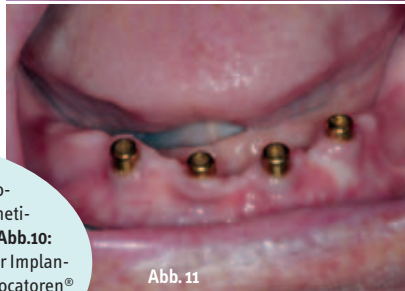


Abb. 11

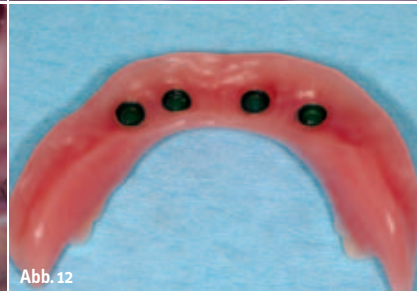


Abb. 12

Abb. 9: Zustand zehn Wochen postoperativ bei prothetischem Versorgungsbeginn. – **Abb. 10:** Intraorale Situation während der Implantateinheilungsphase. – **Abb. 11:** Locatoren® in situ. – **Abb. 12:** Zahntechnisch ausgearbeitete Prothese von basal.

Größere Freiheit der prothetischen Endversorgung

Das Konzept der sofortbelasteten Versorgung des zahnlosen Unterkiefers im Team-

work-Konzept für prothetische Interimsversorgung ist mit dem ICX-templant® Implantatsystem aufgrund des neuentwickelten MKG-Überweiser-Abutments einfach, kostenbewusst und ohne Einschränkungen

ANZEIGE

1/2 quer
200x140mm

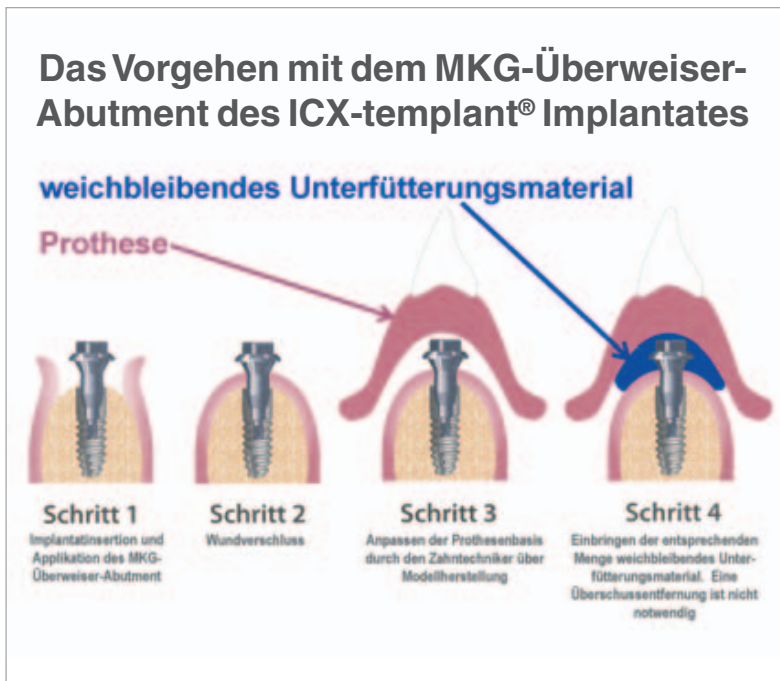


Abb. 13: Darstellung des technischen Ablaufes mit dem MKG-Überweiser-Abutment.

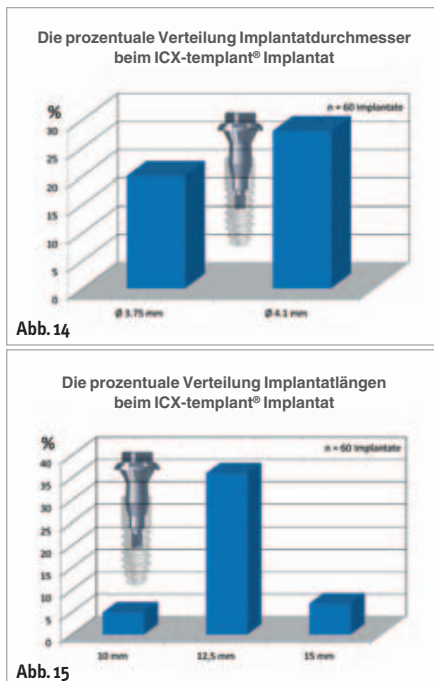


Abb. 14: Die prozentuale Verteilung Implantatdurchmesser beim ICX-templant® Implantat. – Abb. 15: Die prozentuale Verteilung Implantatlängen beim ICX-templant® Implantat.

nach bisherigem Erfahrungsstand umsetzbar.

Dieses Konzept bietet für den Patienten im Gegensatz zu den speziell für den Unterkiefer entwickelten „SynCone®“, „All-on-Four“- und „SKY fast & fixed“-Konzepten eine größere Freiheit betreffend der prothetischen Endversorgung. Die sofortbelastete Versorgung des zahnlosen Unterkiefers im Teamwork-Konzept kann dem Patienten bereits in der Osseointegrationsphase der Zahnimplantate eine Vorstellung über die Festigkeit des

späteren Zahnersatzes geben. Folglich kann der Patient in die Lage versetzt werden, aktiv an der Entscheidung über den definitiven prothetischen Zahnersatz bezogen auf die Abzugskräfte mitzuarbeiten. Wird die Interimsversorgung in ihrer Festigkeit vom Patienten als gut empfunden, kann die Locator®-Versorgung ausreichend sein. Zudem ist im Sinne des Patienten dann eine sehr wirtschaftliche Lösung gefunden worden, da vier Implantate mit den entsprechenden MKG-Überweiser-Abutment eine Investition von unter 400,-€

zzgl. Mehrwertsteuer an Materialkosten bedeuten. Wird die Interimsversorgung in ihrer Festigkeit als nicht ausreichend empfunden oder eine höherwertige prothetische Versorgung gewünscht, kann z. B. auf den individuellgefrästen CAD/CAM-Steg mit und ohne Riegeltechnik zurückgegriffen werden. ◀

ZWP online
Die Literaturliste steht zum Download unter www.zwp-online.info/fachgebiete/implantologie bereit.

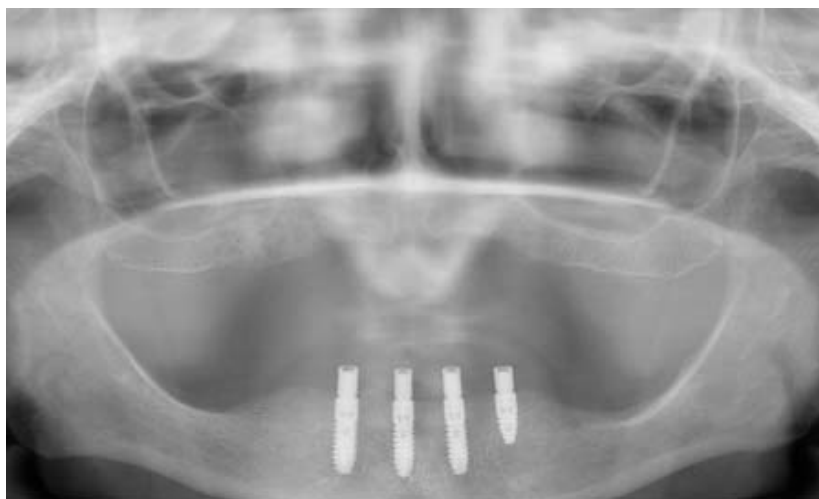

Abb. 16: OPG zehn Monate postoperativ.

autoren

Rainer Fangmann,
Dr. med. Dr. med. dent.
M.Sc. Implantologie
Gesundheitszentrum St. Willehad
Luisenstraße 28
26382 Wilhelmshaven
Tel.: 0 44 21/5 06 60 11
E-Mail: drfangmann@gmx.de

ZÄ Cordula Picht
Kaakstraße 6
26441 Jever